

## 症 例

### COVID-19 肺炎初期～中期にシクレソニド吸入を使用し改善した 3 例

<sup>1)</sup> 地方独立行政法人 神奈川県立病院機構 神奈川県立足柄上病院総合診療科 ICD・感染管理室長補佐

<sup>2)</sup> 同 総合診療科部長 <sup>3)</sup> 同 総合診療科 <sup>4)</sup> 同 副院長 感染管理室長

<sup>5)</sup> 愛知医科大学客員教授 (AMED「ウイルス性重症呼吸器感染症に係る診断・治療法の研究」) 主任研究者

岩淵 敬介<sup>1)</sup> 吉江浩一郎<sup>2)</sup> 倉上 優一<sup>3)</sup>

高橋 幸大<sup>3)</sup> 加藤 佳央<sup>4)</sup> 森島 恒雄<sup>5)</sup>

当院は第二種感染症指定医療機関として、2020年2月5日より新型コロナウイルス (SARS-CoV-2) 確定患者の受け入れを行っており、2月28日までに8名が入院した (入院治療を行う感染症病棟は、一般診療と交叉しない独立陰圧換気環境である)。高齢者が多く重症化率が高い中で、2月19日に行われた「新型コロナウイルス感染症への対応に関する緊急拡大対策会議」においてその有効性が紹介されたシクレソニド (商品名: オルベスコ) の吸入を、2月20日より酸素化不良・CT 有所見の患者 3 名に使用開始し、良好な経過を得ているので報告する。症例報告に当たっては全例患者本人に説明し同意を得た。

## 症 例

症例 1: 73 歳, 女性.

2020年1月20日にダイヤモンドプリンセス号乗船、1月25日に香港に上陸した。2月4日より咽頭痛、倦怠感、食欲不振を認め、2月7日より38℃の発熱が出現。2月8日に検体提出され、2月10日に咽頭ぬぐい PCR 検査にて SARS-CoV-2 陽性の判定となり、2月11日下船し当院に搬送された。

< 初診時現症 >

意識清明、血圧 105/65、脈拍 103/分、呼吸回数 11/分、体温 36.7℃、SpO<sub>2</sub> 94%/RA

身体所見: 咽頭発赤なし、リンパ節腫脹なし、呼吸音両背側下肺野にて吸気時終末に fine crackle を聴取。既往歴: 膠原病の指摘を受けたことがあるが特に治療はされておらず経過観察中

入院時の採血で抗核抗体 (ディスクリート型) 1,280 倍で、手指の色調不良もあり強皮症疑い。

・ 検査所見 (Table1)

Table 1

Hematology		Biochemistry	
WBC	4,200 / $\mu$ L	Alb	4.0 g/dL
Neut	74 %	BUN	15.6 mg/dL
Lym	19 %	Cr	0.55 mg/dL
Mo	8 %	T-bil	1.6 mg/dL
Eo	0 %	AST	41 U/L
Baso	0 %	ALT	23 U/L
		LDH	257 U/L
RBC	426 $\times 10^6/\mu$ L	ALP	450 U/L
Hb	13.8 g/dL		
Ht	39.9 %	Na	132 mEq/dL
Plt	109 $\times 10^3/\mu$ L	K	4.1 mEq/dL
		Cl	93 mEq/dL
		CRP	5.0 mg/dL
Coagulation			
PT	12.4 s		
Fib	5.3 mg/dL		

・ 画像所見

胸部レントゲン検査(2/11): 右下肺野に浸潤影を認めている (Fig.1)

CT(2/11): 両側中下肺野にかけて GGO を胸膜に沿って認める (Fig2)

Fig.1 入院時胸部レントゲン

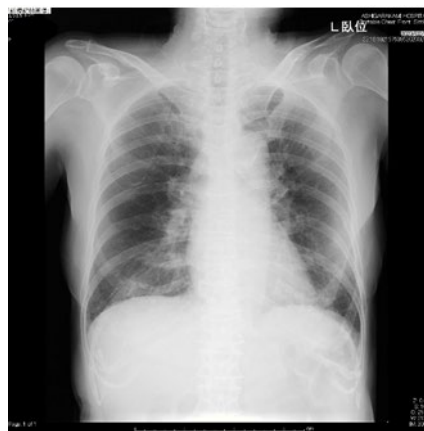

Fig2 入院時

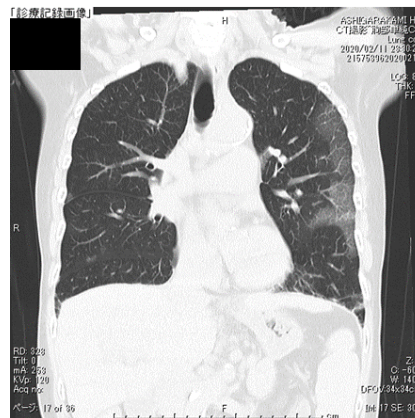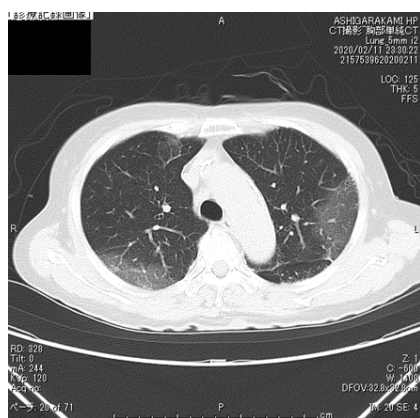


Fig3 入院 9 日目

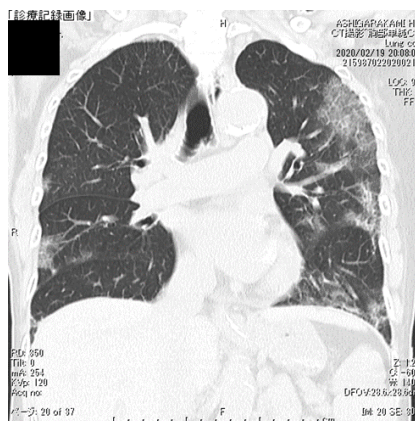
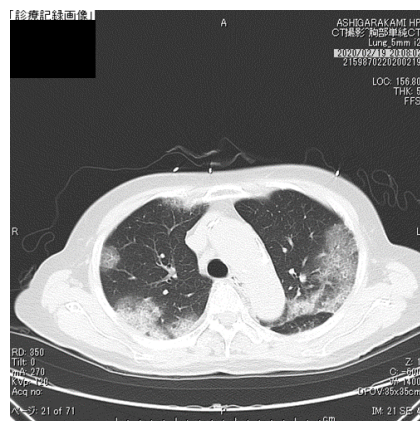
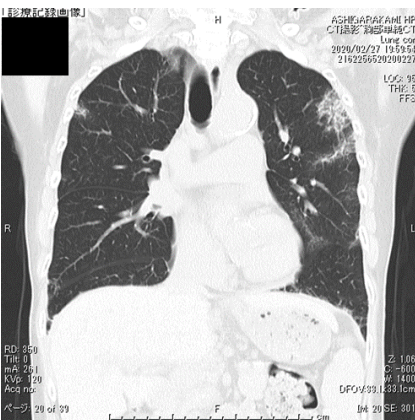
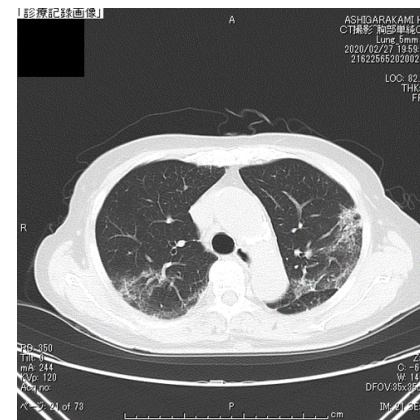


Fig4 入院 18 日目



#### <入院後経過>

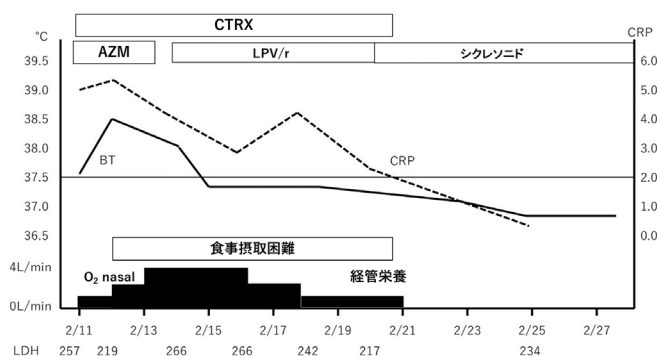
入院時より SpO<sub>2</sub> 95%以上に保つために O<sub>2</sub> 1L/分 nasalにて開始、倦怠感つよくほとんど臥床状態であり食事もほとんど摂取できない状態であった。疎通不良と見当識障害を認め、後日聴取したところでは入院前後の記憶がないとのことである。維持輸液及び CTRX, AZM 開始としていたが、酸素化は徐々に悪化し、38℃以上の発熱と、経口摂取不良も継続。2/14には SpO<sub>2</sub> 95%以上に保つために O<sub>2</sub> 4L/min を要し、Lopinavir/Ritonavir(LPV/r)4錠 (800/200mg) 開始した。LPV/r 開始後、解熱傾向となり、酸素化も改善

したが、SpO<sub>2</sub> 95 以上を保つためには O<sub>2</sub> 1-2L nasalが必要であり、体動にて容易に SpO<sub>2</sub> 80 台への低下を認めた。

食欲も改善せず、倦怠感も著明であった。2/19 CTにて GGO の陰影が増強し、領域の拡大も認めていた (Fig3)。さらに下痢と肝酵素上昇が出現したため、食思不振と合わせて LPV/r の有害事象と考え 2/19 に LPV/r を中止した。2/20 よりシクレソニド吸入 (200μg、1日2回)を開始。経口摂取不良が1週間に至ったため経鼻経管栄養を開始した。

シクレソニド開始後2日程度で、37.5℃以上の発熱は認めなくなり、酸素化も改善し room air で SpO<sub>2</sub> 95%以上を維持できるようになり、体動時の低酸素血症も改善した。食欲は著明に回復し、2/22 には 1,200kcal 程度経口摂取できたため経管栄養を中止した。全身倦怠感も改善し室内独歩可能となった。症状改善と判断し、鼻腔ぬぐい液 PCR にて 2/25, 2/26 日に SARS-CoV-2 陰性を確認し 2/28 退院となった。退院前の CT (2/27)にて著明に肺炎像は改善している (Fig4)。現在 400μg 1日2回の吸入をキット終了まで継続し、外来フォローアップ予定である。

症例1経過表



症例2: 78歳, 男性

2020年1月20日にダイヤモンドプリンセス号乗船。2月6日より乾性咳嗽、倦怠感、食欲不振、下痢が出現し、固形物はほとんど食べられなくなった。37.4℃の発熱も認めていた。2月16日の咽頭ぬぐい PCR にて陽性となり、2月16日21時に当院入院。

<初診時現症>

意識清明であるが倦怠感著明、血圧 146/83, 脈拍 75/分、呼吸回数 16/分、体温 37.5℃、SpO<sub>2</sub> 99%/RA 身体所見: 咽頭発赤なし、リンパ節腫脹なし、肺野呼吸音に異常雑音は認めない。

既往歴: 特になし

喫煙歴: 以前は 80 本/日の喫煙歴を認めるが、現在は禁煙中

- ・検査所見 (Table2)
- ・画像所見

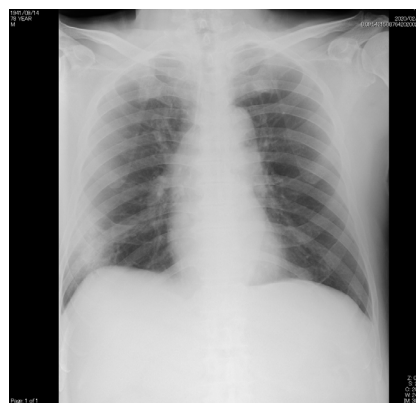
胸部レントゲン検査(2/17): 右下肺野に浸潤影を認めている (Fig.5)

CT(2/18): 両側中下肺野にかけて GGO を認める (右 > 左) (Fig.6)

Table 2

Hematology		Biochemistry	
WBC	8,400 /μL	Alb	4.2 g/dL
Neut	57 %	BUN	19.1 mg/dL
Lym	24 %	Cr	1.03 mg/dL
Mo	16 %	T-bil	0.4 mg/dL
Eo	1 %	AST	30 U/L
Baso	2 %	ALT	32 U/L
		LDH	222 U/L
RBC	531 ×10 <sup>6</sup> /μL	ALP	202 U/L
Hb	17.1 g/dL		
Ht	49.9 %	Na	137 mEq/dL
Plt	216 ×10 <sup>3</sup> /μL	K	4.4 mEq/dL
		Cl	99 mEq/dL
		CRP	0.81 mg/dL

Fig.5 入院翌日胸部レントゲン



<入院後経過>

来院時、体温は 37.2℃であったが、翌日より 38℃の発熱を認めた。酸素化も来院時は良好であったが、2/19より SpO<sub>2</sub> 90-88%に低下し、O<sub>2</sub> 1L/分 nasalを開始し、So2 95%以上維持を目標としていたが、2/20には O<sub>2</sub> 2Lまでの増量を必要とした。2/19に情報を得て 2/20よりシクレソニド (200μg、1日2回)を開始した。

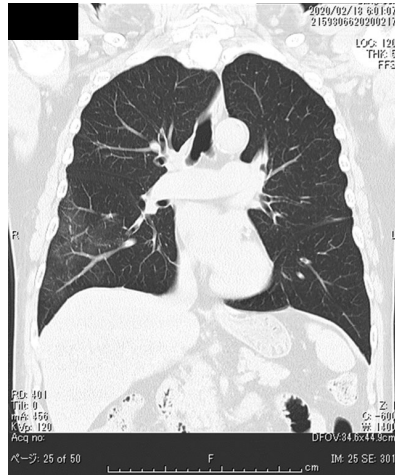
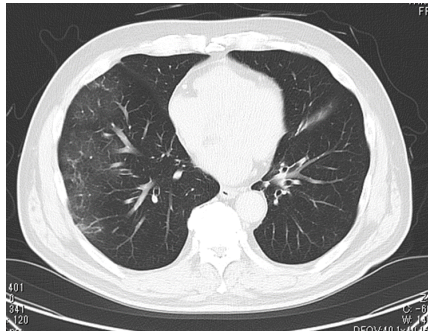
来院時より水様便が持続し、食事ほとんど摂れない状態であったが、2/21より食欲が徐々に改善し、下痢も回復し普通便となった。

2/22には酸素中止が可能となり、倦怠感も改善。食事ほぼ全量摂取し、室内で日課のスクワットをする程度まで回復した。

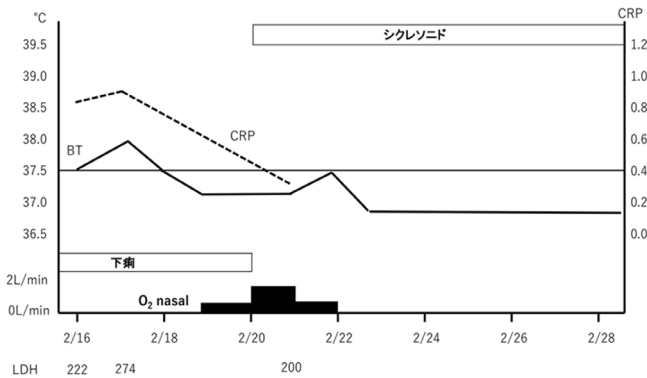
咽頭ぬぐい PCR に関しては 2/25に施行したが陽性であり、再度 2/27に施行し陽性であったため、シクレソニドを 1,200μg/日 (400μg、1日3回)に増量し継続中である。



Fig.6 入院 2 日目 CT



症例 2 経過表



症例 3 : 67 歳, 女性

2020年1月20日にダイヤモンドプリンセス号乗船。  
 2月6日より乾性咳嗽、2月8日より倦怠感、関節痛が出現、2月9日に38.9°Cの発熱あり、その後食欲不振、下痢が出現し、食事がほとんど摂れなくなった。  
 2月16日の咽頭ぬぐい SARS-CoV-2 PCRにて陽性となり、2月16日に当院搬送、入院となる。

<初診時現症>

意識清明、血圧 125/86, 脈拍 88/分、呼吸回数 18/分、  
 体温 36.4°C、SpO<sub>2</sub> 99%/RA

身体所見：咽頭発赤なし、リンパ節腫脹なし、肺野呼吸音に異常雑音は認めない。

既往歴：以前より検診にてレントゲン異常陰影を指摘され CTにて経過観察中

- ・検査所見 (Table3)
- ・画像所見

胸部レントゲン検査(2/17)：右中肺野肺門部に浸潤影を認めている(Fig.7)

CT(2/21)：両側中下肺野背側に GGO を認める。右肺に気管支拡張所見と石灰化を伴う空洞病変あり (Fig8)。肺の空洞性病変に関しては他院にて精査歴あり、増悪傾向なく経過観察中とのことである。入院時痰喀出困難であったため、抗酸菌検査は施行していない。

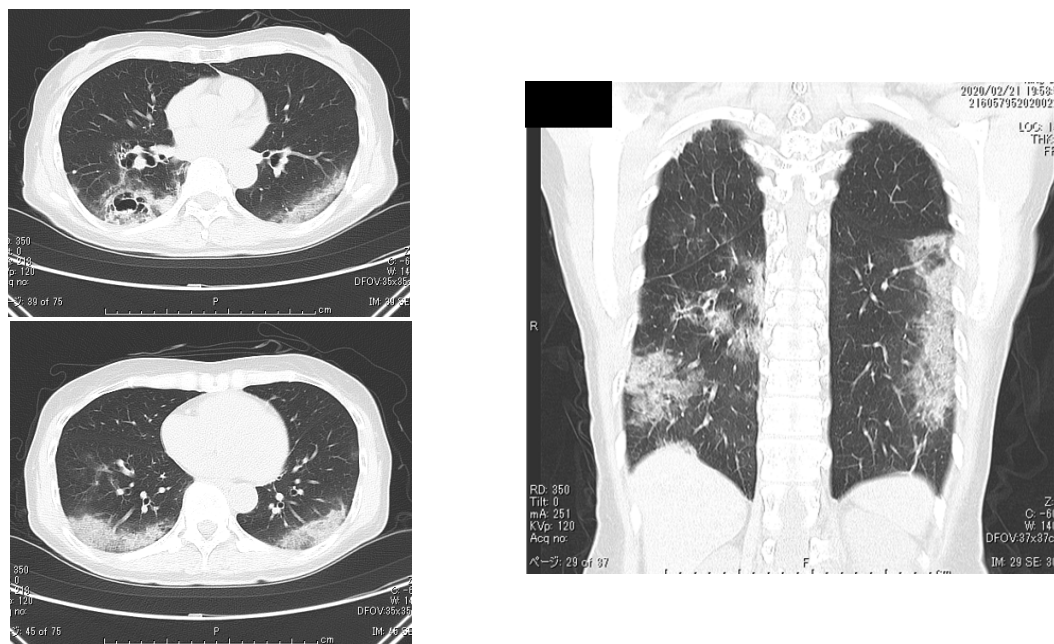
Table 3

Hematology		Biochemistry	
WBC	4 / $\mu$ L	Alb	4.0 g/dL
Neut	60 %	BUN	16.0 mg/dL
Lym	27 %	Cr	0.68 mg/dL
Mo	12 %	T-bil	0.4 mg/dL
Eo	1 %	AST	30 U/L
Baso	0 %	ALT	17 U/L
		LDH	222 U/L
RBC	418 $\times 10^6/\mu$ L	ALP	175 U/L
Hb	12.7 g/dL		
Ht	37.5 %	Na	136 mEq/dL
Plt	16.6 $\times 10^3/\mu$ L	K	4.2 mEq/dL
		Cl	98 mEq/dL
		CRP	0.45 mg/dL

Fig.7 入院時 Xp

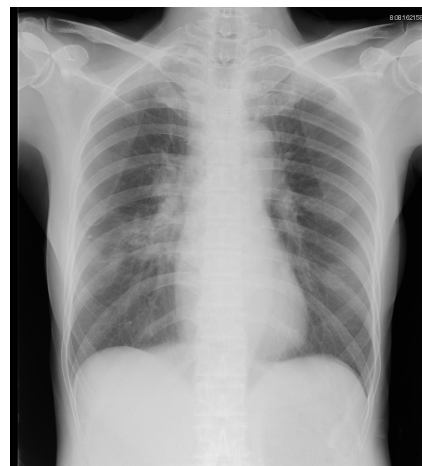

Fig 8. 入院 6 日目 CT

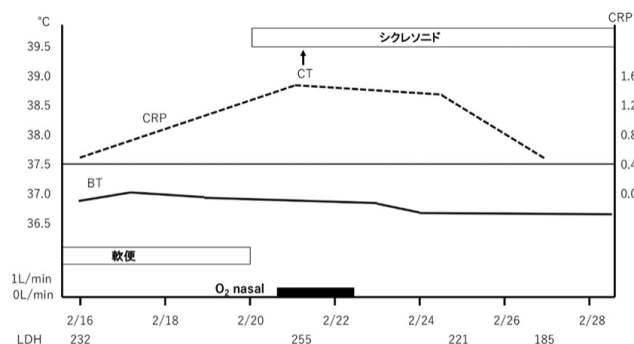


<入院後経過>

来院時、体温は 36.4℃であり、酸素化も良好であった。倦怠感を認めており、ベッドで横になっていることが多かった。食事は半量程度。増悪予防を目的とし 2/20 よりシクレソニド開始、2/21 より胸部聴診にて背側部より fine crackle が聴取され CT にて両側下肺野背側に GGO を認めた。同日より体動時に SpO<sub>2</sub> が 90%未満に低下したため、O<sub>2</sub> 1L/分 nasal が開始となった。シクレソニド投与のみにて経過観察したところ、2/22 には酸素化は改善し酸素投与中止が可能となった。食欲については 2/20 午後より改善傾向となり、2/22 には全量摂取可能となり、全身倦怠感も急速に改善した。

咽頭ぬぐい PCR に関しては 2/25 に施行し陽性、再度 2/27 に施行し陽性であったため、吸入量を 1,200µg/日 分 3 に増量し継続中である。

症例 3 経過表



現在までの知見および考察

(1)シクレソニドについての知見

本ウイルスに対し既存の気管支喘息治療用吸入薬シクレソニド（商品名オルベスコ）が、強い抗ウイルス活性を有することが国立感染症研究所村山庁舎のコロナウイルス研究室から紹介された。

シクレソニドは吸入用ステロイドとして未熟児・新生児から高齢者まで広く用いられる安全な薬剤であり、気道の慢性炎症の抑制に効果があるとされる。COVID-19 の肺傷害の病理はいまだ明らかになっていないが、MERS や SARS から推定される所では、ウイルスが肺胞上皮細胞で増殖し、肺障害を引き起こしながら、同時に肺胞マクロファージ等に感染し局所の炎症を惹起すると考えられ、シクレソニドの持つ抗ウイルス作用と抗炎症作用が重症化しつつある肺傷害の治療に有効であることが期待されている。シクレソニド以外の吸入ステロイドには、COVID-19 の抗ウイルス作用は現時点では認められない。

COVID-19 に対するステロイド治療はウイルス血症を遷延させる可能性や糖尿病等の合併症があり推奨されないと報告されている<sup>1)</sup>が、そこで検討されているのはヒドロコルチゾン、メチルプレドニゾロン、デキサメタゾン、プレドニゾロンによる全身ステロイド投与である。シクレソニドはプロドラッグの吸入薬で

肺の表面にとどまり、血中濃度増加はごく微量である。投与時期は重症化する前の、感染早期～中期あるいは肺炎初期が望ましく、ウイルスの早期陰性化や重症肺炎への進展防止効果が期待される。

## (2)臨床応用についての検討

保険収載の成人容量は 400 $\mu$ g/日(400 $\mu$ g、1日1回)、極量で 800 $\mu$ g/日(400 $\mu$ g、1日2回)であるが、森島教授の見解では①ウイルスの増幅時間(6-8hr)から頻回投与かつ肺胞に充分量を到達させるため高用量投与を推奨する。②残存ウイルスの再活性化および耐性ウイルスの出現を避けるため、開始後は14日程度以上継続するのが望ましい。③ウイルスは肺胞上皮細胞で増殖しているため、吸入はできるだけ深く行うことが効果を高めると考えられる。

以上の知見より、剤型も考慮すると、現時点では下記の投与量を標準とすることを提案する。

適応：COVID-19陽性確定者の肺炎（無症候長期陽性者については、今後の検討が必要と思われる）

用法用量：

- ① シクレソニド（オルベスコ）200 $\mu$ g インヘラー 56  
吸入 1日2回 1回2吸入 →14日分
- ② シクレソニド（オルベスコ）200 $\mu$ g インヘラー 56  
吸入 1日3回 1回2吸入 →約9日分  
①を基本とし、重症例、効果不十分例に対し②を  
検討。そして感染局所への薬剤の到達を考慮し、  
「深く吸入する」、という用量用法が、現状最も  
reasonableな投与方法であると考えられる。

LPV/rとの併用に関しては、添付文書上併用注意となっている。

保険適応病名は気管支喘息のみであるため、追加病名を付して使用している。

吸入の力が弱い高齢者、呼吸器疾患患者等への投与の工夫に関しては検討中である。

気管内挿管中でもスパーサーを用いて投与することが可能である。

## (3)副作用

副作用は同薬承認時までの安全性評価対象 588 例中 45 例(7.7%)にみられ、内訳は、自他覚的副作用が 35

例(6.0%)、臨床検査値異常が 12 例(2.0%)であった。主な自他覚的副作用は、呼吸困難 5 例(0.9%)、嘔声 5 例(0.9%)、発疹 3 例(0.5%)等であった。副作用としての臨床検査値の異常は、尿中蛋白 4 例(0.7%)、AST(GOT)の増加 3 例(0.5%)、ALT(GPT)の増加 3 例(0.5%)等であった(添付文書より引用)。まだ数日ではあるが、当院でのシクレソニド 1,200 $\mu$ g/日吸入で現時点では有害事象の出現はみられていない。

## (4)当院の状況

当院はクルーズ船からの陽性者 8 名を受け入れ、そのすべてが 65 歳以上であった。2 名は入院時無症候でその後も症状なく陰性化し退院、6 名に酸素化不良と胸部 CT にてすりガラス影を呈する肺炎像を認めた。4 名は入院時に肺炎が存在、2 名は入院後発症と考えられた。また 6 名中 3 名は重症化を来し高次医療機関へ転院搬送となり、うち 2 名(入院後発症 1 名)が人工呼吸器管理となっている。

受け入れ直後は、肺炎発症者はほぼ重症化するような状況で、多くの報告で言及されているとおり初期の症状が軽症でも発症後 7-10 日で急速に悪化する印象であった。当院は当時感染症病棟での人工呼吸器管理を行える体制が取れず、重症化リスクのある肺炎患者を抱える危機感が大きく、2 月 19 日のシクレソニドの情報提供を受けて直ちに投与を開始した。特に症例 1 は、入院時から肺炎を呈し、LPV/r 開始し炎症の急性期を脱したものの酸素化不良が継続、食思不振が長期化した LPV/r 中止に踏み切れず、体力低下著明で急性増悪が危惧され、CT 所見も増悪傾向を示したため転院を検討も他に重症患者がおり搬送順位を下げざるを得ず、転院先選定にも難渋する中、情報を得て投与開始したところ急速に快方に向かった印象的な症例である。

## (5)効果に関する考察

6 例の肺炎患者中シクレソニド導入前の 3 例中 2 例が人工呼吸器管理を要し、導入後の 3 例は軽快しているが、当然ながら疾患背景が異なりこの症例数のみで効果を論ずることはできない。今後他の 3 症

## 文 献

- 1) Clark D Russell, Jonathan E Millar, J Kenneth Baillie (2020). Clinical evidence does not support corticosteroid treatment for 2019-nCoV lung injury Lancet, 395, 473-475 (online), [https://www.thelancet.com/journals/lancet/article/PIIS0140-6736\(20\)30317-2/fulltext](https://www.thelancet.com/journals/lancet/article/PIIS0140-6736(20)30317-2/fulltext)

例についても経過をまとめ追加で報告する予定である。

現在のところ、重症化が危惧される COVID-19 症例に関しては LPV/r 投与が広く行われているが、下痢、嘔気、嘔吐、腹痛等の副作用があり、高齢者における薬物動態については十分な検討がなされていない(添付文書より引用)。in vitro ではシクレソニドはロピナビルと同等あるいはそれ以上のウイルス増殖防止効果を示しており、さらに同研究では同一濃度で効果を比較しているが、シクレソニドのエアロゾルが肺胞に到達した場合の組織濃度はその数十倍と考えられている。COVID-19 において重症化しているのは主に高齢者であり、肺炎のため虚弱を呈した症例 1 のような高齢の症例に関しては、安全性が確立されており簡便かつ安価 (2,169 円/キット。LPV/r 1,289.6 円/日) なシクレソニドの早期投与は、効果が確立されるならば大きなメリットがあるものと考えられる。今後の使用症例の蓄積と検討が望まれる。

### (6)症例蓄積について、ご協力をお願い

現在、森島教授はじめとする諸先生方のご協力を得て、シクレソニド使用に関する症例を集積する為の多施設共同研究のプロトコールを作成しています。危険性の低さと汎用性の高さ、緊急性から、無作為化比較試験ではなく観察研究とし、一定数の症例蓄積をもって再度発表する方向です。

現状、オルベスコの添付文書上は「有効な抗菌剤の存在しない感染症、深在性真菌症の患者」に関しては禁忌に該当するため、各医療機関のご判断で、倫理委員会に諮ったうえでご使用いただくこととなります。使用される際は有効性評価のため多施設共同研究へのご協力をお願いいたします。

### <症例登録等についてのお問い合わせ先>

岩渕 敬介 神奈川県立足柄上病院 総合診療科

[iwabuchi@ashigarakami-hospital.jp](mailto:iwabuchi@ashigarakami-hospital.jp)

森島 恒雄 愛知医科大学小児科

[tmorishima@aichi-med-u.ac.jp](mailto:tmorishima@aichi-med-u.ac.jp)